DOI: 10.17650/2782-3687-2021-13-4-29-38

CC BY 4.0

Эффективность применения вертлужного компонента с двойной мобильностью при выполнении эндопротезирования у пациентов с опухолевым поражением проксимального отдела бедренной кости

И.М. Микайлов[1], Р.М. Тихилов[1, 2], Д.А. Пташников[1, 2], П.В. Григорьев[1]

[1]ФГБУ «Национальный медицинский исследовательский центр травматологии и ортопедии им. Р.Р. Вредена» Минздрава России; Россия, 195427 Санкт-Петербург, ул. Академика Байкова, 8;

[2]ГБОУ ВПО «Северо-Западный государственный медицинский университет им. И.И. Мечникова» Минздрава России; Россия, 195067 Санкт-Петербург, Пискаревский проспект, 47

Контакты: Илкин Мугадасович Микайлов *mim17@mail.ru*

Введение. В настоящее время достижения онкологического эндопротезирования тазобедренного сустава играют большую роль в лечении и реабилитации пациентов с опухолевым поражением проксимального отдела бедренной кости.

Цель исследования – оценить эффективность применения вертлужного компонента с двойной мобильностью при выполнении онкологического эндопротезирования тазобедренного сустава.

Материалы и методы. Были изучены исходы хирургического лечения 108 пациентов, прооперированных в отделении костной онкологии Национального медицинского исследовательского центра травматологии и ортопедии им. Р.Р. Вредена Минздрава России по поводу опухолевого поражения проксимального отдела бедренной кости в период с 2014 по 2019 г. Среди них 65 (60,2 %) женщин и 43 (39,8 %) мужчины. Средний возраст пациентов составил 52,1 года. Первичные злокачественные опухоли кости наблюдались в 19 (17,6 %) случаях, доброкачественные агрессивные и опухолеподобные заболевания – в 18 (16,6 %), метастатическое поражение – в 71 (65,8 %).

Пациенты, прооперированные с применением биполярных головок, были включены в группу 1Б (53 (49 %) человека), а пациенты, которым сделана операция с использованием вертлужного компонента с двойной мобильностью, – в группу 2Д (55 (51 %) человек).

Классификацию и анализ осложнений производили согласно международной системе International Society of Limb Salvage 2014 (ISOLS 2014). Функциональные результаты оценивали с помощью международной системы Musculoskeletal Tumor Society (MSTS) и ортопедической шкалы Харриса (Harris Hip Score) в сроки 3, 6 и 12 мес.

Результаты. За период наблюдения с 2014 по 2020 г. осложнения были выявлены в 13 (12 %) случаях. В нашем исследовании группа осложнений типа I представлена вывихом эндопротеза (подтип IA), который обнаружен у 7 (6,4 %) пациентов, прооперированных с применением биполярных головок. При использовании вертлужного компонента с двойной мобильностью вывихов не наблюдалось ($p = 0,006$).

На основе полученных данных выполнен сравнительный анализ средних функциональных показателей в группах 1Б и 2Д. На всех сроках наблюдений как по системе MSTS, так и по шкале Харриса мы выявили статистически значимо лучшие функциональные результаты у пациентов, которым была проведена операция с использованием вертлужного компонента с двойной мобильностью ($p = 0,004$).

Пятилетняя выживаемость пациентов с агрессивными доброкачественными опухолями и опухолеподобными заболеваниями составила 92 %, со злокачественными первичными опухолями – 82 %, со вторичным поражением кости – 60 %.

Заключение. На сегодняшний день онкологическое эндопротезирование тазобедренного сустава уступает по функциональным результатам первичной стандартной артропластике: количество осложнений после данного вида хирургического вмешательства по-прежнему остается выше в несколько раз. Одним из решений этой проблемы, на наш взгляд, можно считать внедрение в онкоортопедическую практику вертлужных компонентов с двойной мобильностью.

Ключевые слова: эндопротезирование тазобедренного сустава, опухоли костей, вывих эндопротеза, функциональный результат онкологического эндопротезирования, вертлужные компоненты с двойной мобильностью

Для цитирования: Микайлов И.М., Тихилов Р.М., Пташников Д.А.,. Григорьев П.В. Эффективность применения вертлужного компонента с двойной мобильностью при выполнении эндопротезирования у пациентов с опухолевым поражением проксимального отдела бедренной кости. Саркомы костей, мягких тканей и опухоли кожи 2021;13(4):29–38. DOI: 10.17650/2782-3687-2021-13-4-29-38.

EVALUATION OF THE EFFECTIVENESS OF THE USE OF THE DOUBLE MOBILITY IN ONCOLOGICAL HIP REPLACEMENT

I.M. Mikailov[1], R.M. Tikhilov[1, 2], D.A. Ptashnikov[1, 2], P.V. Grigoryev[1]

[1]*R.R. Vreden National Medical Research Center of Traumatology and Orthopedics, Ministry of Health of Russia; 8 Akademika Baykova St., Saint Petersburg 195427, Russia;*
[2]*I.I. Mechnikov North-Western State Medical University, Ministry of Health of Russia; 47 Piskarevsky prospect, Saint Petersburg 195067, Russia*

Contacts: Ilkin Mugadasovich Mikailov *mim17@mail.ru*

Introduction. Currently, the achievements of oncological hip replacement play an important role in the treatment and rehabilitation of patients with a tumor lesion of the proximal femur.
The study objective – to evaluate the effectiveness of the use of the acetabulum component with double mobility in oncological hip replacement.
Materials and methods. Our prospective study included 108 patients operated in the Department of Bone Oncology of the R.R. Vreden National Medical Research Center of Traumatology and Orthopedics, Ministry of Health of Russia for a tumor lesion of the proximal femur in the period from 2014 to 2019.
There were 65 (60.2 %) women, 43 (39.8 %) men. The median age was 52.1 years. Primary malignant bone tumors were identified in 19 (17.6 %) cases; benign aggressive and tumor-like diseases in 18 (16.6 %) cases; metastatic lesion in 71 (65.8 %) cases.
Patients operated with bipolar heads were included in Group 1B – 53 (49 %). The 2D Group included 55 (51 %) patients operated with the use of the acetabulum component with dual mobility.
Classification and analysis of complications was carried out according to the international system International Society of Limb Salvage 2014 (ISOLS 2014). The functional result was evaluated using the international Musculoskeletal Tumor Society (MSTS) system and the Harris Orthopedic scale (Harris Hip Score) in terms of 3, 6 and 12 months.
Results. The total number of complications detected during the follow-up period from 2014 to 2020 was 13 (12 %) cases.
Type I complications (ISOLS 2014) were represented by dislocation of the endoprosthesis – subtype IA, which was detected in 7 (6.4 %) patients operated with bipolar heads. There were no cases of dislocation of the endoprosthesis in the group operated with the use of double mobility ($p = 0.006$).
We were able to identify a statistically significantly better functional result in patients operated with using of double mobility at all follow-up periods, both on the MSTS scale and on the Harris scale ($p = 0.004$).
The five-year survival rate for aggressive benign tumors and tumor-like diseases was 92 %; for malignant primary tumors – 82 %; in patients with secondary bone lesions – 60 %.
Conclusion. Today, oncological hip replacement, is still lags behind in functional results from primary standard hip arthroplasty, and the number of complications is still several times higher. We consider that one of the solutions of this problem, is a wider use of acetabulum components with dual mobility in oncoortopedic practice.

Key words: hip replacement, bone tumors, dislocation of the endoprosthesis, functional result of oncological endoprosthesis, double mobility

For citation: Mikailov I.M., Tikhilov R.M., Ptashnikov D.A., Grigoryev P.V. Evaluation of the effectiveness of the use of the double mobility in oncological hip replacement. Sarkomy kostej, myagkikh tkanej i opukholi kozhi = Bone and soft tissue sarcomas, tumors of the skin 2021;13(4):29–38. (In Russ.). DOI: 10.17650/2782-3687-2021-13-4-29-38.

Введение

Эндопротезирование тазобедренного сустава (ТБС) при первичных и вторичных новообразованиях и опухолеподобных заболеваниях проксимального отдела бедренной кости занимает особое место в онкологии и ортопедии. Это связано с тем, что опухолевое поражение данного сегмента приводит к патологическим переломам бедренной кости более чем у трети пациентов, что, в свою очередь, лишает их возможности самостоятельно передвигаться и проходить полный комплекс обследования и предоперационного противоопухолевого лечения. В настоящее время онкологическое эндопротезирование ТБС как самостоятельная хирургическая методика и этап комбинированного лечения больных с опухолевым поражением костей направлено на сохранение не только жизни больного, но и на восстановление функции конечности, что играет большую роль в ранней активизации, реабилитации и социализации пациентов [1–6].

Основное преимущество данного метода — это возможность радикального удаления опухоли, что является единственной допустимой тактикой лечения пациентов с первичными злокачественными новообразованиями, а при вторичном поражении кости обеспечивает лучший локальный контроль. На основе анализа современной литературы можно выделить ряд положительных моментов применения онкологического эндопротезирования ТБС на современном этапе развития, в числе которых быстрая активизация больного, ранняя полная осевая нагрузка на оперированную конечность,

восстановление амплитуды движений в ТБС, отсутствие необходимости применения дополнительных средств локального контроля [6–12]. Однако результаты таких операций в значительной степени зависят от использования рациональной оперативной техники и современных конструкций, показания к применению которых точно не определены и продолжают обсуждаться в научной литературе [13–16].

В настоящее время средняя частота осложнений после онкологического эндопротезирования ТБС составляет 5–30 % [5, 17–19]. В большинстве работ лидирующее место (15–35 %) в структуре осложнений после использования данного метода занимают вывихи эндопротеза [9, 18, 20]. К причинам их развития относят потерю большого количества мышц-стабилизаторов при удалении опухоли, а также недостаточно надежную фиксацию сохраненных мягких тканей к бедренному компоненту эндопротеза. По мнению ряда авторов, предпочтительной техникой онкологического эндопротезирования ТБС можно считать гемиартропластику (установку биполярных головок – компонента с размером головки, близким к анатомическому), при использовании которой частота возникновения вывихов эндопротеза ниже, чем при применении стандартных вертлужных компонентов [21–23]. Однако в случаях, когда биполярные головки используются на фоне дисплазии ТБС и при тотальной резекции капсулы сустава, количество вывихов эндопротеза, напротив, может оказаться довольно высоким (10–25 %) [21, 24–27].

В травматологической и ортопедической практике при эндопротезировании ТБС уже довольно давно и успешно применяют вертлужные компоненты с системой двойной мобильности [28–33]. В систематическом обзоре C. Batailler и соавт. (2016) [34] проведен комплексный анализ 176 публикаций, посвященных оценке эффективности их использования. По данным авторов, выживаемость эндопротезов с двойной мобильностью на промежуточном сроке сопоставима с выживаемостью других конструкций, применяемых для первичного эндопротезирования ТБС. При этом вывихи, износ и расшатывание протеза не характерны для новых поколений систем двойной мобильности.

Таким образом, вертлужный компонент с двойной мобильностью, обладая преимуществами тотального эндопротезирования, позволяет решить проблему дисплазии вертлужной впадины за счет позиционирования компонентов эндопротеза, а применение полиэтиленовой головки большого диаметра максимально снижает риск развития вывиха.

Однако большого опыта использования данной системы в онкоортопедии на сегодняшний день нет. В литературе встречаются лишь единичные сообщения, содержащие небольшое количество наблюдений и выводов и отражающие положительные стороны применения данной конструкции, что и определило цель нашего проспективного исследования.

Цель исследования – оценить эффективность применения вертлужного компонента с двойной мобильностью при выполнении онкологического эндопротезирования ТБС.

Материалы и методы

В проспективное исследование были включены 120 пациентов, прооперированных в отделении костной онкологии Национального медицинского исследовательского центра травматологии и ортопедии им. Р.Р. Вредена Минздрава России по поводу опухолевого поражения проксимального отдела бедренной кости с 2014 по 2019 г.

С целью формирования сопоставимых однородных групп и получения наиболее достоверных результатов были определены следующие критерии включения больных в исследование:

- наличие первичных злокачественных, агрессивных доброкачественных, опухолеподобных и метастатических поражений бедренной кости;
- проведение полихимиотерапии, согласно общепринятому протоколу, у пациентов с первичными злокачественными опухолями, требующими предоперационного консервативного лечения;
- отсутствие вторичного поражения легких у пациентов с первичными злокачественными и агрессивными доброкачественными опухолями кости;
- наличие вторичного поражения кости на фоне рака молочной железы, почки, щитовидной железы, плазмоцитомы (наиболее благоприятные нозологии с точки зрения прогноза выживаемости);
- наличие вторичного поражения кости в виде олиго- или солитарных метастазов;
- наличие обширного дефекта проксимального отдела бедренной кости;
- величина резекции кости – не менее 70 мм и не более 200 мм от центра ротации;
- удаление опухолевого очага широким краем;
- первичное эндопротезирование ТБС;
- сроки наблюдения – не менее 12 мес с момента проведения оперативного лечения;
- выполнение пациентам операций с использованием модульных онкологических и ревизионных конструкций;
- использование биполярных головок и вертлужных компонентов с двойной мобильностью;
- применение в качестве дополнительных средств фиксации мягких тканей титановой или полимерной сеток.

На момент 1-го контрольного осмотра по причине отсутствия обратной связи из наблюдения выбыли 12 пациентов. Таким образом, ближайшие и среднесрочные результаты удалось отследить у 108 пациентов

проспективной группы. В исследование вошли 65 (60,2 %) женщин и 43 (39,8 %) мужчины. Средний возраст пациентов составил 52,1 года.

Распределение пациентов по нозологиям представлено в табл. 1.

Величина резекции проксимального отдела бедренной кости составила от 70 до 200 мм (в среднем 117,9 мм). Средняя величина резекции от центра ротации до линии остеотомии в группе 1Б оказалась равной 116,5 мм (95 % доверительный интервал (ДИ) 90–157), в группе Д2 – 126,6 мм (95 % ДИ 80–180). По этому параметру статистически значимых различий между группами выявлено не было ($p = 0,463$). Исходя из этого, можно сделать вывод, что величина резекции не могла повлиять на результаты исследования.

В 59 (54,6 %) случаях при хирургическом лечении были использованы модульные онкологические эндопротезы (Biomet OSS – в 14 наблюдениях; Stryker GMRS – в 26; Implantcast Mutars – в 17; Linc Megasystem-C – в 1), в 49 (45,4 %) случаях – немодульные ревизионные ортопедические бедренные компоненты (Wagner Revision Zimmer). При установке бедренного компонента применяли как цементную, так и бесцементную технику. Цементная фиксация использовалась в 68 (63 %) случаях, бесцементная – в 40 (37 %).

Пациентам, оперированным с применением биполярных головок, устанавливали компоненты фирм Zimmer и Stryker. При выполнении тотального эндопротезирования использовали вертлужный компонент с двойной мобильностью фирмы Serf и его бесцементную фиксацию с дополнительной стабилизацией винтами. Имплантацию данного компонента осуществляли по стандартной технологии.

Для фиксации к бедренному компоненту эндопротеза сохраненных при удалении опухоли мышц в проспективной группе у 56 (51,8 %) пациентов использовали полимерную сетку (Implantcast Mutars – у 45 пациентов и Lars – у 11), а у 52 (48,2 %) – титановую сетку российского производства.

Для проведения сравнительного анализа больные были разделенные на 2 группы в зависимости от типа использованного вертлужного компонента. В группу 1Б вошли 53 пациента, прооперированные с применением биполярных головок, в группу 2Д – 55 пациентов, которым было выполнено хирургическое вмешательство

Таблица 1. *Распределение пациентов по нозологиям (n = 108)*

Table 1. *Patient distribution according to nosology (n = 108)*

Патологический процесс Pathological process	Число пациентов, абс. (%) Number of patients, abs. (%)	Всего, абс. (%) Total, abs. (%)
Первичные злокачественные опухоли кости: Primary malignant bone tumors:		
хондросаркома chondrosarcoma	15 (13,9)	19 (17,6)
остеосаркома osteosarcoma	4 (3,7)	
Метастазы в кости: Bone metastases:		
при раке молочной железы from breast cancer	37 (34,3)	71 (65,8)
при раке почки from kidney cancer	23 (21,3)	
при плазмоцитоме from plasmacytoma	2 (1,9)	
при раке щитовидной железы from thyroid cancer	9 (8,3)	
Доброкачественные опухоли кости: Benign bone tumors:		
гигантоклеточная опухоль giant-cell tumor	11 (10,2)	13 (12,0)
хондробластома chondroblastoma	1 (0,9)	
фиброзная гистиоцитома fibrous histiocytoma	1 (0,9)	
Опухолеподобные заболевания: Tumour-like diseases:		
фиброзная дисплазия fibrous dysplasia	5 (4,6)	5 (4,6)

с применением вертлужного компонента с двойной мобильностью.

Затем проводили сравнительную оценку. Классификацию и анализ осложнений эндопротезирования ТБС выполняли согласно международной системе International Society of Limb Salvage 2014 (ISOLS 2014) [20]. Функциональные результаты оценивали с помощью международной системы Musculoskeletal Tumor Society (MSTS) [35] и ортопедической шкалы Харриса (Harris Hip Score) [36]. Опрос проводили в сроки 3, 6 и 12 мес после оперативного вмешательства и далее 1 раз в год. Данные сроки были выбраны с учетом среднего времени, необходимого для выхода пациента на плато по функциональным показателям прооперированного сустава.

Статистический анализ. Статистическую обработку материала проводили с помощью операционной системы MacOS X, программного обеспечения Microsoft Excel и StatPlus (AnalystSoft). Для описательной статистики данные представлены в процентном соотношении, средних, минимальных и максимальных значениях и доверительных интервалах. В группах с неправильным распределением в качестве среднего значения использовалась медиана.

Сопоставление частотных характеристик качественных показателей проводили с помощью непараметрических методов c^2, c^2 с поправкой Йейтса и критерия Фишера. Для сравнения количественных признаков в исследуемых группах использовали односторонний дисперсионный анализ Краскела–Уоллиса, а для оценки выживаемости – метод множительных оценок Каплана–Майера. Статистическая значимость установлена на уровне p <0,05. Количественные показатели в различных исследуемых подгруппах для полноты описания и удобства восприятия и сравнения мы представили в форме Box & Whisker Plot.

Результаты

Общее число осложнений, выявленных за период наблюдения с 2014 по 2020 г., составило 13 (12 %) случаев. Структура осложнений после протезирования ТБС в соответствии с классификацией E.R. Henderson (2014) представлена в табл. 2.

Осложнения, связанные с мягкими тканями (тип I). В нашем исследовании группа осложнений типа I представлена вывихом эндопротеза (подтип IA), который был выявлен у 7 (6,5 %) пациентов. В общей структуре осложнений они составили 55 %.

Данное осложнение возникало в течение 1-го месяца после операции исключительно у пациентов, прооперированных с применением биполярных головок в разные сроки – от 2 сут до 8 нед после операции. Закрытое вправление эндопротеза удалось выполнить у 2 (50 %) больных на этапе госпитализации в стационаре. Пяти другим пациентам после неудачного закрытого вправления было проведено ревизионное оперативное вмешательство. В его ходе выполнялось открытое вправление с повторным восстановлением прикрепления мягких тканей к бедренному компоненту эндопротеза. С учетом сохраняющейся тенденции к вывиху эндопротеза 2 пациентам проведено ревизионное

Таблица 2. *Осложнения после протезирования тазобедренного сустава в соответствии с классификацией International Society of Limb Salvage 2014 (n = 108)*

Table 2. *Complications after hip replacement according to the International Society of Limb Salvage (ISOLS) classification system (n = 108)*

Осложнения Complications	Число пациентов, абс. (%) Number of patients, abs. (%)
Механические осложнения: Mechanical complications:	
осложнения, связанные с мягкими тканями (тип I) complications associated with soft tissues (type I)	7 (подтип IA – 7, подтип IB – 0) (6,5*; 55,0**) 7 (subtype IA – 7, subtype IB – 0) (6.5*; 55.0**)
асептическая нестабильность (тип II) aseptic instability (type II)	0
разрушение конструкции эндопротеза, перелом кости (тип III) graft destruction, bone fracture (type III)	0
Немеханические осложнения: Non-mechanical complications:	
инфекция (тип IV) infection (type IV)	2 (подтип IVA – 2, подтип IVB – 0) (1,85*; 15,0**) 2 (subtype IVA – 2, subtype IVB – 0) (1.85*; 15.0**)
локальный рецидив (тип V) local recurrence (type V)	4 (подтип VA – 3, подтип VB – 1) (3,7*; 30,0**) 4 (subtype VA – 3, subtype VB – 1) (3.7*; 30.0**)
Всего, абс. (%) *Total, abs. (%)*	*13 (12,0*)*

**От всех случаев. **От общего количества осложнений.*
**Of all cases. ** Of the total number of complications.*

вмешательство с заменой биполярной головки на вертлужный компонент с двойной мобильностью. Рецидивирующих вывихов в исследуемой группе больных выявлено не было.

Таким образом, в группе 1Б вывихи эндопротеза возникли в 7 (13,5 %) случаях, а в группе 2Д их обнаружено не было.

В ходе сравнительного анализа вероятности вывиха при использовании биполярных головок и вертлужных компонентов с двойной мобильностью были выявлены статистически значимые различия ($p = 0{,}006$).

Инфекция (тип IV). Перипротезная инфекция – осложнение типа IV – наблюдалась у 2 (1,85 %) пациентов (15 % всех осложнений). В обоих случаях возбудителем инфекции был *Staphylococcus epidermidis*. Срок развития осложнений – 7-й и 14-й дни соответственно.

В обоих случаях пациентам были установлены модульный бедренный компонент, вертлужный компонент с двойной мобильностью и полимерная сетка для фиксации мягких тканей. У 1 пациента на 14-е сутки после операции выявлена поверхностная инфекция в области раны на уровне подкожной жировой клетчатки. Совместно со специалистами инфекционного отделения нам удалось купировать инфекционный процесс путем хирургической обработки раны и интенсивной антибактериальной терапии без открытия ложа эндопротеза.

Пациенту с инфекционными осложнениями, возникшими на 7-е сутки после операции, выполнено ревизионное вмешательство: дебридмент раны, удаление полимерной сетки и полиэтиленовых компонентов с заменой на новые. Вместо полимерной сетки установлена титановая, модульные компоненты обработаны антисептиками и переустановлены. Ни в одном из случаев рецидива инфекции выявлено не было.

Сравнительный анализ вероятности наступления инфекционных осложнений при использовании биполярных головок и вертлужных компонентов с двойной мобильностью, а также полимерных и титановых сеток статистически значимых различий не показал ($p = 0{,}49$).

Локальный рецидив опухоли (тип V). Онкологические осложнения типа V выявлены в среднем через 6,5 мес. Всего наблюдались 4 (3,7 %) случая локального рецидива опухоли, что составило 30 % всех осложнений (табл. 3).

Во всех случаях рецидивы возникли у пациентов с первичным злокачественным опухолевым поражением: у 2 больных – с остеогенной саркомой G_1, у 2 – с хондросаркомой (G_2 и G_3). Предоперационная полихимиотерапия больным не проводилась. Трем пациентам оперативное вмешательство выполнено на фоне патологического перелома проксимального отдела бедренной кости с распространением мягкотканного компонента опухоли за пределы кости.

Только 1 пациенту с хондросаркомой G_3 с учетом того, что процесс был локальным, соответствовал подтипу VB и был выявлен в срок наблюдения 13 мес после первичной операции, было проведено ревизионное хирургическое вмешательство в объеме реэндопротезирования. Выполнено удаление бедренного компонента эндопротеза широким краем, единым блоком в пределах здоровых тканей. Через 18 мес после первичной операции у пациента выявили очаг литической деструкции в противоположной подвздошной кости. Больной продолжил лечение в онкологическом стационаре. На сроке 20 мес пациент был потерян из наблюдения.

У 3 других больных локальный рецидив возник в сроки до 6 мес после первичной операции. Функциональные результаты хирургического вмешательства были оценены только через 3 мес после него. Из-за прогрессирования опухолевого процесса пациенты умерли в сроки от 6 до 13 мес после операции.

Оценка прогностической выживаемости пациентов. В исследуемой нами проспективной группе пациентов для оценки выживаемости использовался метод множительных оценок Каплана–Майера. Согласно полученным нами данным, 5-летняя выживаемость больных с агрессивными доброкачественными опухолями и опухолеподобными заболеваниями составила 92 %, со злокачественными первичными опухолями – 82 %, при вторичном поражении кости – 60 % (рис. 1).

Таблица 3. *Функциональные результаты онкологического эндопротезирования в группах 1Б и 2Д по шкале Musculoskeletal Tumor Society, %*

Table 3. *Functional results of hip replacement in groups 1B and 2E evaluated using the Musculoskeletal Tumor Society scoring system, %*

Группа Group	Число пациентов, абс. (%) Number of patients, abs. (%)	Функциональные результаты через 3 мес (min–max) Functional results after 3 months (min–max)	Функциональные результаты через 6 мес (min–max) Functional results after 6 months (min–max)	Функциональные результаты через 12 мес (min–max) Functional results after 12 months (min–max)
1Б 1B	53 (49)	77,8 (60–83,3)	82,8 (56,7–90)	85,4 (60–90)
2Д 2E	55 (51)	82,1 (60–90)	86,3 (66,7–93,3)	89,9 (70–96,7)

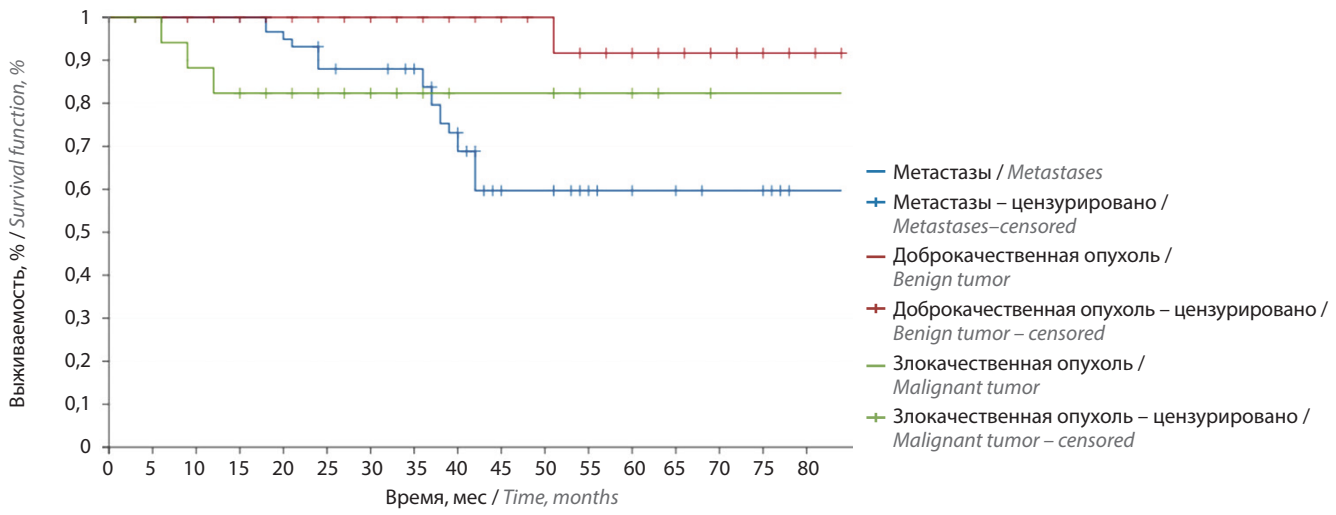

Рис. 1. *Пятилетняя выживаемость больных с агрессивными доброкачественными опухолями и опухолеподобными заболеваниями*
Fig. 1. *Five-year survival of patients with aggressive benign tumors and tumor-like diseases*

Полученный нами показатель 5-летней выживаемости пациентов с вторичным поражением костей оказался значительно выше популяционного, что объясняется специфичностью выборки, обусловленной целью исследования. Данный результат ни в коем случае не должен быть воспринят как факт положительного влияния онкологического эндопротезирования ТБС на выживаемость больных.

Функциональные результаты. В ходе анализа функциональных результатов 108 пациентов, зарегистрированных на разных сроках наблюдения, мы получили следующие средние показатели по шкале MSTS: через 3 мес – 79,5 %, через 6 мес – 84,7 %, через 12 мес – 87,9 %, что соответствует хорошим и отличным функциональным результатам (рис. 2).

Средний функциональный показатель по шкале Харриса через 3 мес составил 77,5 балла (что соответствует удовлетворительным результатам), через 6 мес – 83,4 балла и через 12 мес – 87,9 балла (что соответствует хорошим функциональным результатам) (рис. 3).

Таким образом, в исследуемой группе пациентов отмечена постепенная тенденция к улучшению функциональных результатов в период наблюдения от 3 мес до 1 года (p <0,001). При этом стоит отметить, что хорошие средние функциональные результаты по шкале Харриса были выявлены уже через 6 мес после операции.

Средние функциональные результаты в группах 1Б и 2Д представлены в табл. 3 и 4.

На основе полученных данных выполнен сравнительный анализ средних функциональных показателей в группах 1Б и 2Д. Нам удалось выявить статистически значимо лучшие функциональные результаты у пациентов, прооперированных с использованием вертлужного компонента с двойной мобильностью, как по шкале

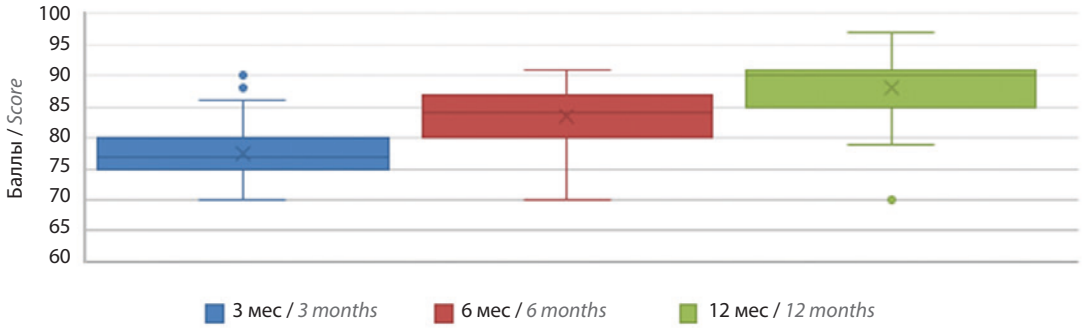

Рис. 2. *Результаты лечения пациентов по шкале Musculoskeletal Tumor Society*
Fig. 2. *Treatment results according to the Musculoskeletal Tumor Society scoring system*

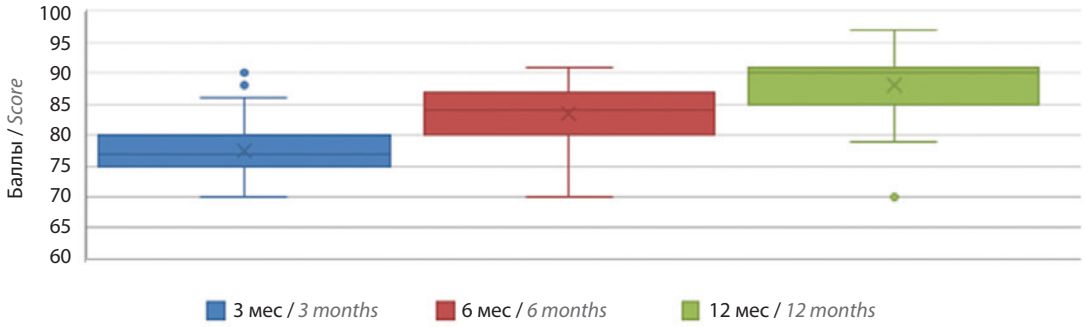

Рис. 3. *Функциональные результаты лечения пациентов по шкале Харриса*
Fig. 3. *Functional results of treatment evaluated using the Harris scale*

Таблица 4. *Функциональные результаты онкологического эндопротезирования в группах 1Б и 2Д по шкале Харриса, баллы*
Table 4. *Functional results of hip replacement in groups 1B and 2E evaluated using the Harris scale, scores*

Группа Group	Число пациентов, абс. (%) Number of patients, abs. (%)	Функциональные результаты через 3 мес (min–max) Functional results (min–max) after 3 months	Функциональные результаты через 6 мес (min–max) Functional results (min–max) after 6 months	Функциональные результаты через 12 мес (min–max) Functional results (min–max) after 12 months
1Б 1B	53 (49)	75,3 (70–88)	82,1 (70–91)	85,2 (70–92)
2Д 2E	55 (51)	79,7 (70–85)	85,8 (70–90)	89,9 (70–97)

MSTS через 3 ($p = 0{,}003$), 6 ($p = 0{,}005$) и 12 ($p = 0{,}001$) мес, так и по шкале Харриса через 3 ($p = 0{,}03$), 6 ($p = 0{,}04$) и 12 ($p = 0{,}004$) мес.

Обсуждение

В изучаемой нами группе пациентов осложнения типа I были представлены вывихом эндопротеза (подтип IA), который выявлен в 7 (6,4 %) случаях. Минимизировав количество осложнений данного типа, нам удалось снизить общее количество осложнений до 12 %.

Общепринято, что использование биполярных головок способствует снижению риска возникновения вывиха при проведении онкологического эндопротезирования ТБС [22–23]. При применении вертлужного компонента с двойной мобильностью в нашем исследовании вывихов выявлено не было. Они наблюдались исключительно при использовании биполярных головок. Анализ вероятности наступления вывиха в зависимости от использования биполярных головок или вертлужных компонентов с двойной мобильностью, проведенный при помощи критерия оценки c^2, позволил выявить статистически значимые различия ($p = 0{,}006$). При этом мощность исследования составила 80 %.

В то же время нам удалось выявить статистически значимо лучшие функциональные результаты у пациентов, прооперированных с использованием вертлужного компонента с двойной мобильностью. Клинически это проявлялось большей амплитудой движений в ТБС и меньшей выраженностью болевого синдрома при осевых нагрузках и в крайних положениях конечности.

За весь период наблюдений за исследуемой группой пациентов не было выявлено ни одного осложнения типов II и III. Это объясняется тем, что средний срок наблюдения для этой группы составил 32,5 мес, а данные типы осложнений обычно развиваются на более поздних сроках. Перипротезная инфекция – осложнения типа IV – возникла у 2 (1,85 %) пациентов. С учетом ранних сроков ее развития (до 2 нед) в обоих случаях нам удалось выполнить одноэтапную ревизию с сохранением эндопротеза.

Сравнительный анализ вероятности наступления инфекционных осложнений при использовании биполярных головок и вертлужных компонентов с двойной мобильностью статистически значимых различий не показал ($p = 0{,}49$).

Применение вертлужного компонента с двойной мобильностью в сочетании с дополнительными средствами фиксации мягких тканей к бедренному компоненту эндопротеза позволило получить хорошие и отличные средние функциональные результаты на сроках от 6 мес не только по онкологической (MSTS), но и по ортопедической шкале Харриса.

Таким образом, по результатам нашего исследования для снижения риска возникновения осложнений и достижения наилучших функциональных результатов оптимальным методом можно считать использование вертлужного компонента с двойной мобильностью.

Заключение

На сегодняшний день онкологическое эндопротезирование ТБС уступает по функциональным результатам первичной стандартной артропластике. Количество осложнений после данного вида хирургического вмешательства по-прежнему остается выше в несколько раз. Однако по мере совершенствования технологий и внедрения новых ортопедических конструкций отмечается положительная динамика в решении этих проблем. Одним из таких решений, на наш взгляд, можно считать внедрение в онкоортопедическую практику вертлужных компонентов с двойной мобильностью.

ЛИТЕРАТУРА / REFERENCES

1. Соколовский А.В., Соколовский В.А., Алиев М.Д. Отдаленные результаты онкологического эндопротезирования области тазобедренного сустава при поражении первичными и метастатическими опухолями. Саркомы костей, мягких тканей и опухоли кожи 2019;11(3):5–15. [Sokolovskii A.V., Sokolovskii V.A., Aliev M.D. Long-term results of proximal femoral tumor endoprosthesis replacement after primary and metastatic tumors resection. Sarkomy kostej, myagkikh tkanej i opukholi kozhi = Bone and soft tissue sarcomas, tumors of the skin 2019;11(3):5–15. (In Russ.)].
2. Тепляков В.В., Шапошников А.А., Сергеев П.С. и др. Частота востребованности хирургического компонента в комплексном лечении метастатического поражения костей. Саркомы костей, мягких тканей и опухоли кожи 2016;1:16–28. [Teplyakov V.V., Shaposhnikov A.A., Sergeev P.S. et al. The frequency of the demand for the surgical component in the complex treatment of metastatic bone lesions. Sarkomy kostej, myagkikh tkanej i opukholi kozhi = Bone and soft tissue sarcomas, tumors of the skin 2016;1:16–28. (In Russ.)].
3. Сергеев П.С., Тепляков В.В., Шапошников В.А. и др. Современный взгляд на онкологическое эндопротезирование крупных суставов у взрослых пациентов с опухолями костей. Саркомы костей, мягких тканей и опухоли кожи 2017;1:12–9. [Sergeev P.S., Teplyakov V.V., Shaposhnikov V.A. et al. A modern view of oncolo-gical endoprosthetics of large joints in adult patients with bone tumors. Sarkomy kostej, myagkikh tkanej i opukholi kozhi = Bone and soft tissue sarcomas, tumors of the skin 2017;1:12–9. (In Russ.)].
4. Микайлов И.М., Тихилов Р.М., Пташников Д.А. и др. Долгосрочные результаты эндопротезирования тазобедренного сустава у пациентов с опухолевым поражением проксимального отдела бедренной кости. Травматология и ортопедия России 2020;26(1):11–20. [Mikailov I.M., Tikhilov R.M., Ptashnikov D.A. et al. Long-term results of hip replacement in patients with a tumor lesion of the proximal femur. Travmatologiya i ortopediya Rossii = Traumatology and Orthopedics of Russia 2020;26(1):11–20. (In Russ.)].
5. Henderson E.R., Groundland J.S., Pala E. et al. Failure mode classification for tumor endoprostheses: retrospective review of five institutions and a literature review. J Bone Joint Surg Am 2011;93(5):418–29. DOI: 10.2106/JBJS.J.00834.
6. Houdek M.T., Watts C.D., Wyles C.C. et al. Functional and oncologic outcome of cemented endoprosthesis for malignant proximal femoral tumors. J Surg Oncol 2016;114(4):501–6. DOI: 10.1002/jso.24339.
7. Ahlmann E.R., Menendez L.R., Kermani C., Gotha H. Survivorship and clinical outcome of modular endoprosthetic reconstruction for neoplastic disease of the lower limb. J Bone Joint Surg Br 2006;88(6):790–5. DOI: 10.1302/0301-620X.88B6.17519.
8. Potter B.K., Chow V.E., Adams S.C. et al. Endoprosthetic proximal femur replacement: metastatic versus primary tumors. Surg Oncol 2009;18(4):343–9. DOI: 10.1016/j.suronc.2008.08.007.
9. Calabro T., Van Rooyen R., Piraino I. et al. Reconstruction of the proximal femur with a modular resection prosthesis. Eur J Orthop Surg Traumatol 2016;26(4):415–21. DOI: 10.1007/s00590-016-1764-0.
10. Grimer R.J., Aydin B.K., Wafa H. et al. Very long-term outcomes after endoprosthetic replacement for malignant tumours of bone. Bone Joint J 2016;98-B(6):857–64. DOI: 10.1302/0301-620X.98B6.37417.
11. Misaghi A., Goldin A., Awad M., Kulidjian A.A. Osteosarcoma: a comprehensive review. SICOT J 2018;4:12. DOI: 10.1051/ sicotj/2017028.
12. Janssen S.J., Langertiuizen D.W.G. et al. Outcome after reconstruction of proximal femoral tumors: a systematic review. J Surg Oncol 2019;119(1):120–9. DOI: 10.1002/jso.25297.
13. Kotz R.I. Progress in musculoskeletal oncology from 1922–2012. Int Orthop 2014;38:1113–22. DOI: 10.1007/s00264-014-2315-0.
14. Bernthal N.M., Greenberg M., Heberer K. et al. What are the functional outcomes of endoprosthestic reconstructions after tumor resection. Chn Orthop Relat Res 2015;473(3):812–9. DOI: 10.1007/s11999-014-3655-1.
15. Henderson E.R., Keeney B.J., Pala E. et al The stability of the hip after the use of a proximal femoral endoprosthesis for oncological indications. Bone Joint J 2017;99-B(4):531–7. DOI: 10.1302/0301-620X.99B4.BJJ-2016-0960.R1.
16. Plummer D., Passen E., Alexander J. et al. Rapid return to function and stability with dual mobility components cemented into an acetabular reconstructive cage for large osseous defects in the setting of periacetabular metastatic disease. J Surg Oncol 2019;119(8):1155–60. DOI: 10.1002/jso.25463.
17. Петриченко А.В., Букреева Е.А., Романов П.А. и др. Анализ ортопедических последствий многокомпонентного лечения костных сарком у детей. Ортопедия, травматология и восстановительная хирургия детского возраста 2019;7(1):57–70. [Petrichenko A.V., Bukreeva E.A., Romanov P.A. et al. Analysis of orthopedic consequen-ces of multicomponent treatment of bone sarcomas in children. Ortopediya, travma-tologiya i vosstanovitel'naya hirurgiya detskogo vozrasta = Orthopedics, Trauma-tology and Reconstructive Surgery of Children 2019;7(1):57–70. (In Russ.)].
18. Thambapillary S., Dimitriou R., Makridis K.G. et al. Implant longevity, complications and functional outcome

following proximal femoral arthroplasty for musculoskeletal tumors: a systematic review. J Arthroplasty 2013;28(8):1381–5. DOI: 10.1016/j.arth.2012.10.024.
19. Medellin M.R., Fujiwara T., Clark R. et al. Mechanisms of failure and survival of total femoral endoprosthetic replacements. Bone Joint J 2019:101-B(5):522–8. DOI: 10.1302/0301-620X.101B5.BJJ-2018-1106.R1.
20. Henderson E.R., O'Connor M.I., Ruggieri P. et al. Classification of failure of limb salvage after reconstructive surgery for bone tumours: a modified system Including biological and expandable reconstructions. Bone Joint J 2014;96-B(11):1436–40. DOI: 10.1302/0301-620X.96B11.34747.
21. Stevenson J.D., Kumar V.S., Cribb G.L., Cool P. Hemiarthroplasty proxmal femoral endoprostheses following tumour reconstruction; is acetabular replacement necessary? Bone Jomt J 2018;100-B(1):c101–10a. DOI: 10.1302/0301-620X.100B1.BJJ-2017-0005.R1.
22. Jamshidi K., Mirkazemi M., Gharedaghi M. et al. Bipolar hemiarthroplasty versus total hip arthroplasty in allograft-prosthesis composite reconstruction of the proximal femur following primary bone tumour resection. Bone Joint J 2020;102-B(4):524–9. DOI: 10.1302/0301-620X.102B4.BJJ-2019-0925.R2.
23. Finstein J.L., King J.J., Fox E.J. et al. Bipolar proximal femoral replacement prostheses for musculoskeletal neoplasms. Clin Orthop Relat Res 2007;459:66–75. DOI: 10.1097/BLO.0b013e31804f5474.
24. Drexler M., Gortzak Y., Sternheim A. et al. The radiological evaluation of the hip pint after prosthetic arthroplasty of the proximal femur in patients with a tumour using a bipolar femoral head. Bone Joint J 2015;97-B(12):1704–9. DOI: 10.1302/0301-620X.97B12.36366.
25. Schiavi P., Pogliacomi F., Colombo M. et al. Acetabular erosion following bipolar hemiarthroplasty, a role for the sue of femoral head. Injury 2019:50(Suppl. l4): S25S21. DOI: 10.1016/j.injury.2018.11.057.
26. Theil C., Mollenbeck B., Gosheger G. et al. Acetabular erosion after bipolar hemiarthroplasty in projamal femoral replacement for malignant bone tumors. J Arthroplasty 2019:34(11):2692–7. DOI: 10.1016/j.arth.2019.06.014.
27. Stroh A., Naziri O., Johnson A.J., Mont M.A. Dual-mobility bearings: a revew of the literature. Expert Rev Med Devices 2012;9(1):23–31. DOI: 10.1586/erd.11.57.
28. Boyer B., Philippot R., Geringer J., Farizon F. Primary total hip arthroplasty wth dual moblity socket to prevent dislocaton: a 22-year follow-up of 2–10 hips. Clin Orthop 2012:36(3):511–8. DOI: 10.1007/s00264-011-1289-4.
29. Grosso M.J., Danofl J.R., Murtaugh T.S. et al. Hemiarthroplasty for displaced femoral neck fractures in the elderly has a low conversion rate. J Arthroplasty 2017;32(1):150–4. DOI: 10.1016/j.arth.2016.06.048.
30. Guyen O., Pibarot V., Vaz G. et al. Use of a dual mobility socket to manage total hip arthroplasty instability. Clin Orthop Relat Res 2009;467(2):465–72. DOI: 10.1007/s11999-008-0476-0.
31. Zoccali C., Attala D., Scotto di Uccio A. et al. The dual mobility cup in muscular skeletal oncology: rationale and indications. Int Orthop 2017;41(3):447–53. DOI: 10.1007/s00264-017-3407-4.
32. Filippo M., Driessen A., Colarossi G. et al. Bipolar versus monopolar hemiarthroplasty for displaced femur neck fractures: a metaanalysis studj'. Bur J Orthop Surg Traumatol 2020;30(3):401–10. DOI: 10.1007/s00590-019-02600-6.
33. You D., Sepehri A., Kooner S. et al. Outcomes of total hip arthroplasty using dual mobility components in patients with femoral neck fracture: a systematic reuew and meta-analysis. Bone Joint J 2020;102-B(7):811–21. DOI: 10.1302/0301-620X.102B7.BJJ-2019-1486.R1.
34. Batailler C., Fary C., Verdier R. et al. The evolution of outcomes and indications for the dual-mobility cup: a systematic review. Int Orthop 2017;41(3):645–59. DOI: 10.1007/s00264-016-3377-y.
35. Enneking W.F., Dunham W., Gebhardt M.C. et al. A system for the functional evaluation of reconstructive procedures after surgical treatment of tumors of the musculoskeletal system. Clin Orthop Relat Res 1993;286:241–6.
36. Johnston R.C., Fitzgerald R.H., Harris W.H. et al. Clinical and radiographic evaluation of total hip replacement. J Bone Joint Surg 1990;72(2):161–8.

Вклад авторов
И.М. Микайлов: разработка дизайна исследования, обзор публикаций по теме статьи, сбор и анализ полученных данных, написание текста статьи, редактирование статьи;
Р.М. Тихилов, Д.А. Пташников: редактирование статьи;
П.В. Григорьев: обзор публикаций по теме статьи, сбор и анализ полученных данных, написание текста статьи.
Authors's contribution
I.M. Mikailov: development of research design, review of publications on the topic of the article, data collection, analysis of the data obtained, article writing, article editing;
R.M. Tikhilov, D.A. Ptashnikov: article editing;
P.V. Grigoriev: review of publications on the topic of the article, data collection, analysis of the data obtained, article writing.

ORCID авторов / ORCID of authors
И.М. Микайлов / I.M. Mikailov: https://orcid.org/0000-0002-1631-0463
Р.М. Тихилов / R.M. Tikhilov: https://orcid.org/0000-0003-0733-2414
Д.А. Пташников / D.A. Ptashnikov: https://orcid.org/0000-0001-5765-3158
П.В. Григорьев / P.V. Grigoriev: https://orcid.org/0000-0003-2622-4478

Конфликт интересов. Авторы заявляют об отсутствии конфликта интересов.
Conflict of interest. The authors declare no conflict of interest.

Финансирование. Исследование выполнено на средства государственного бюджета.
Financing. The study was carried out at the expense of the state budget.

Соблюдение прав пациентов. Пациенты подписали информированное согласие на публикацию своих данных.
Compliance with patient rights. The patients gave written informed consent to the publication of their data.

Статья поступила: 10.11.2021. **Принята к публикации:** 07.12.2021.
Article submitted: 10.11.2021. **Accepted for publication:** 07.12.2021.